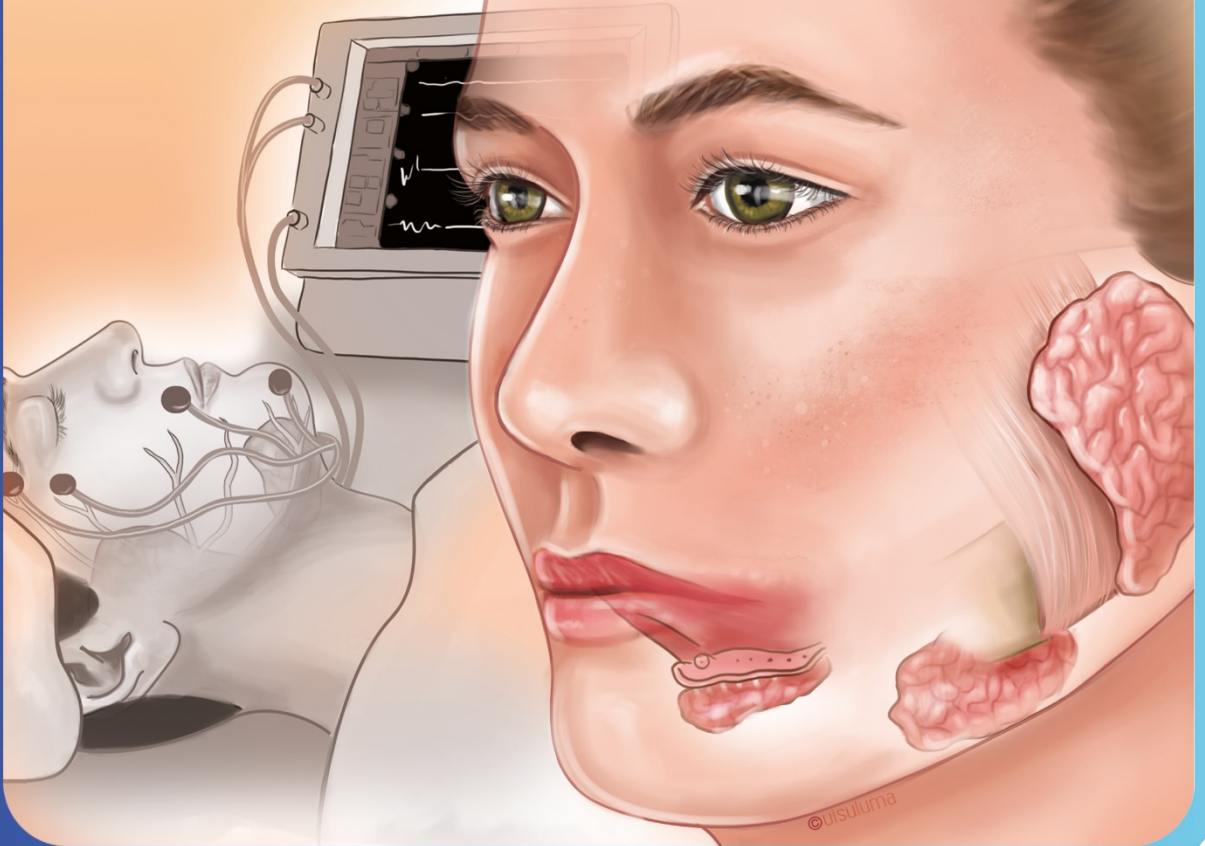




TÜRK KULAK BURUN BOĞAZ VE
BAŞ BOYUN CERRAHİSİ DERNEĞİ | HASTA BİLGİLENDİRME
SERİSİ

10

PAROTİDEKTOMİ



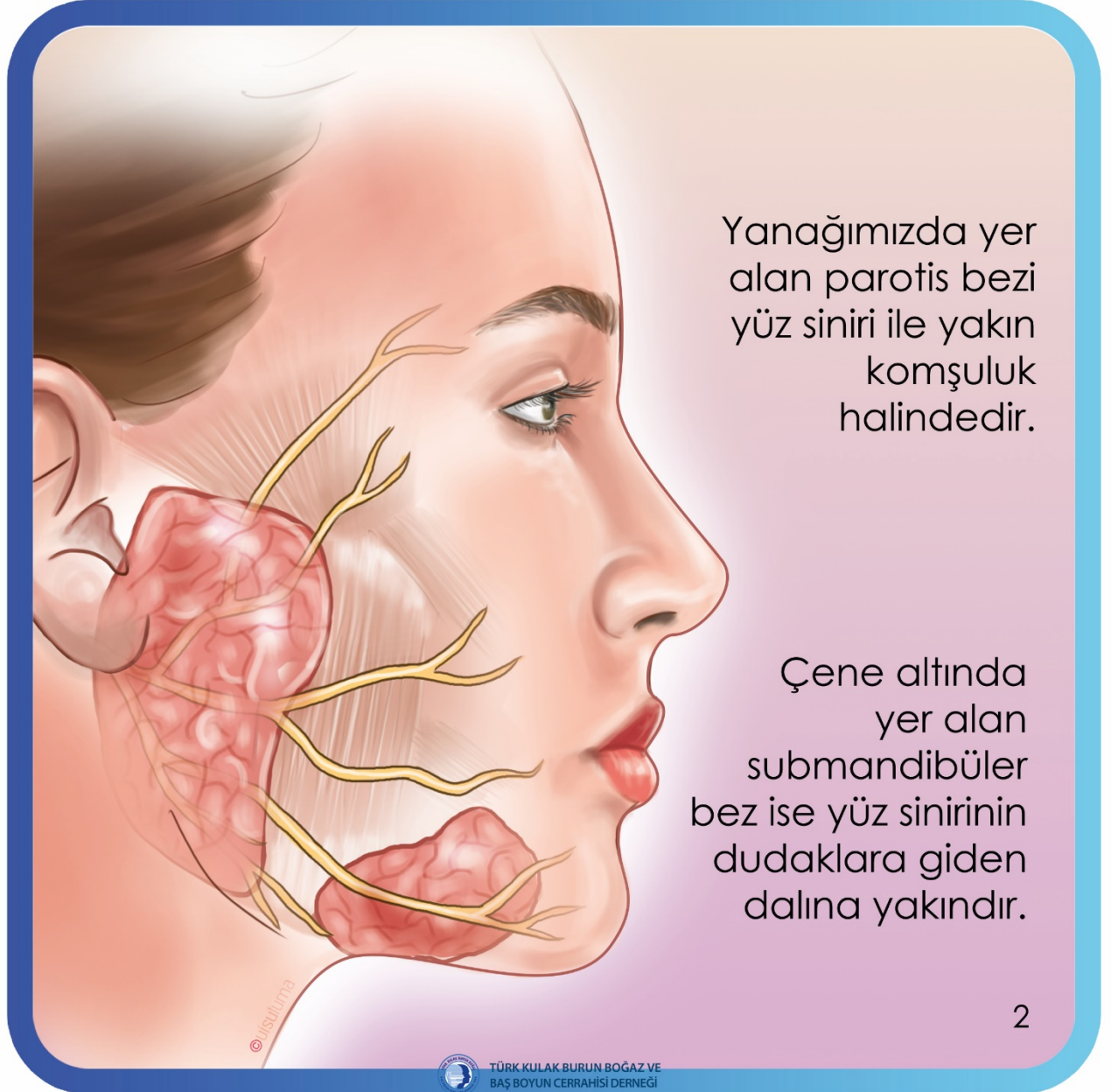©isuluma

Üç adet büyük
tükrük bezimiz vardır.

Bunlar
yanağımızda,
çene altımızda
ve dil altımızda
yer alırlar.

©uisuluma



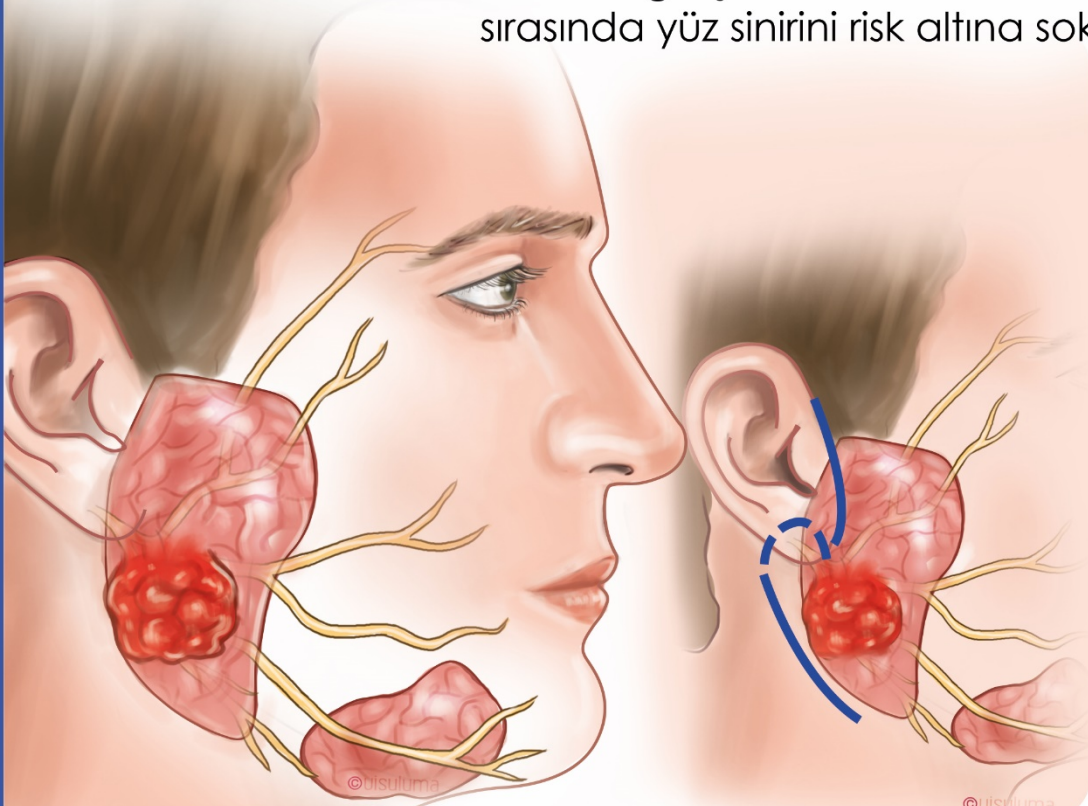


Yanağımızda yer alan parotis bezi yüz siniri ile yakın komşuluk halindedir.

Çene altında yer alan submandibüler bez ise yüz sinirinin dudaklara giden dalına yakındır.

©ihsuluma

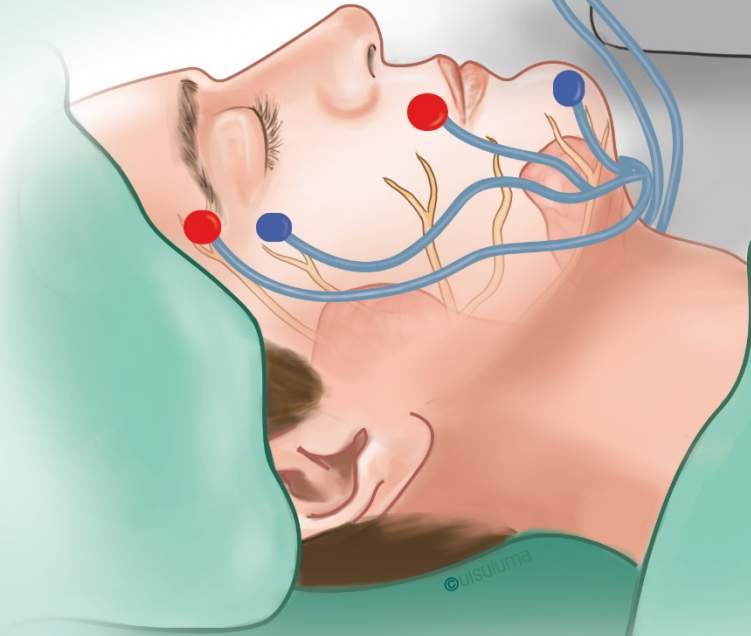
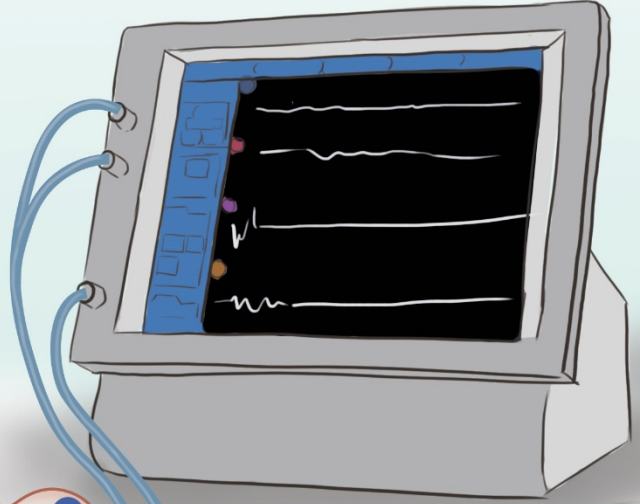
Tükrük bezi tümörleri sıklıkla yüz sinirinin üzerine baskı yapacak şekilde gelişirler. Bazen de yüz sinirinin altından gelişirler. Bu durum cerrahi sırasında yüz sinirini risk altına sokar.



Parotis bezi tümörlerinde çoğunlukla resimdeki gibi bir kesi yapılarak tümör ve komşuluğundaki tükrük bezi dokusu çıkartılır. 3



Cerrahi sırasında yüz sinirini daha iyi tanıyıp korumak için sinir monitörü kullanmak gerekebilir.



©uisuluma



TÜRK KULAK BURUN BOĞAZ VE BAŞ BOYUN CERRAHİSİ DERNEĞİ | HASTA BİLGİLENDİRME SERİSİ ekim 2018

10

SERİNİN TÜM BROŞÜRLERİ

1. Otoskleroz
2. Bademcik, Geniz Eti ve Kulak Tüpü
3. Septoplasti
4. Rinoplasti
5. Tiroid Cerrahisi
6. Endoskopik Sinüs Cerrahisi
7. Mikrolarengoskopi ve Ses Teli Cerrahisi
8. Kronik Otitis Media Cerrahileri
9. Larenjektomi ve Boyun Diseksiyonu
10. **Parotidektomi**

www.kbb.org.tr

Çobançeşme Sanayi Cad. No:11 Nish İstanbul A Blok Daire: 8 Yenibosna-İstanbul

Tel: +90 (212) 234 44 81 +90 (530) 265 30 00

Faks : +90 (212) 234 44 83

*Bu broşürde yer alan içeriğin tüm hakları
Türk Kulak Burun Boğaz ve Baş Boyun Cerrahisi Derneği'ne aittir.*

illüstrasyonlar © ouisuluma | bilimsel görselleştirme